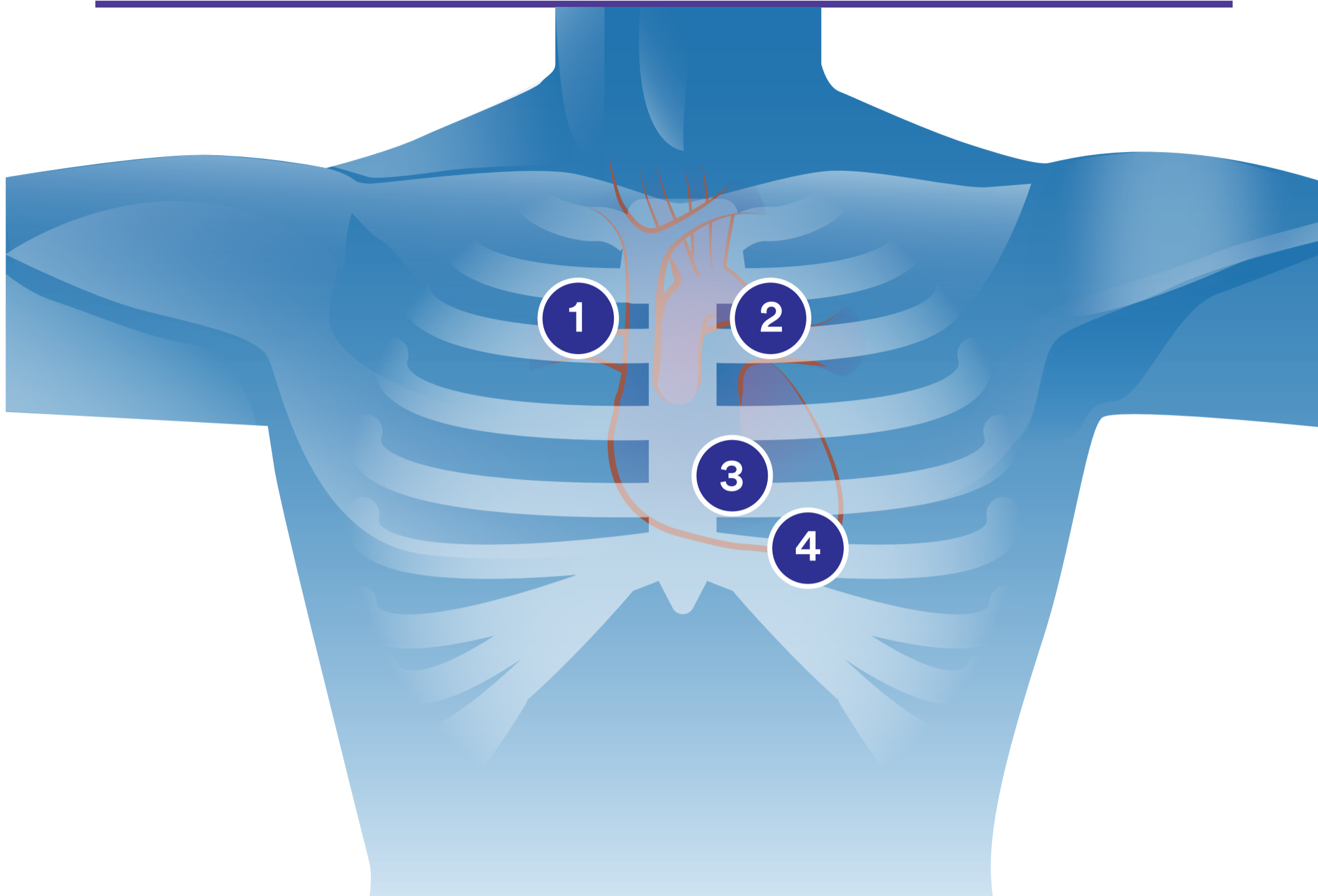


# Auscultación cardíaca



Como mínimo, hay que escuchar los cuatro puntos básicos de auscultación, primero empleando la membrana del fonendoscopio y después usando la campana. Disponer de un fonendoscopio 3M™ Littmann® con tecnología de doble frecuencia permite oír diferentes frecuencias sin recolocar la campana.



1

## Borde esternal derecho (zona aórtica)

El borde esternal derecho (aórtico) está en el segundo espacio intercostal a la derecha del esternón. En esta zona es donde mejor se oyen los sonidos de la válvula aórtica.

2

## Borde esternal izquierdo (foco pulmonar)

El borde esternal izquierdo (pulmonar) se localiza en el segundo espacio intercostal a la izquierda del esternón. Aquí es donde mejor se oyen los ruidos de la válvula pulmonar.

3

## Borde esternal inferior izquierdo (zona tricuspídea)

El borde esternal inferior izquierdo (tricúspide) se localiza en el cuarto espacio intercostal, a la izquierda del esternón. Es la zona donde mejor se oyen los ruidos cardíacos derechos y de la válvula tricúspide.

4

## Ápice (área mitral)

El ápice (mitral) se localiza en el quinto espacio intercostal en la línea medioclavicular. Es donde más fácil resulta oír los ruidos cardíacos izquierdos y de la válvula mitral.



### Comprensión de los ruidos cardíacos

El ciclo cardíaco consta de dos periodos: el primero es una contracción (sístole) y el segundo, una relajación (diástole). Durante la sístole, se expulsa la sangre desde las cavidades del corazón y, durante la diástole, estas se llenan con sangre. La sístole ventricular provoca el cierre de las válvulas mitral y tricúspide. Los ruidos cardíacos reciben su nombre según la secuencia en que ocurren y se producen en puntos específicos del ciclo cardíaco.

El ruido cardíaco inicial se denomina primer ruido cardíaco, o S1. Se produce al comienzo de la sístole ventricular, cuando el volumen del ventrículo es máximo. El S1 se corresponde con un punto muy temprano en la elevación de la curva de presión ventricular, donde esta se hace mayor que la presión auricular y las válvulas mitral y tricúspide se cierran. Esto coincide con el complejo QRS en el electrocardiograma (ECG). En la grabación gráfica de los ruidos cardíacos, denominada fonocardiograma, es el primero de los componentes que se registran.

El segundo ruido cardíaco, o S2, se produce al final de la sístole ventricular, en el momento de la muesca dicrótica en la curva de presión ventricular. Es el segundo de los componentes de alta frecuencia registrados en un fonocardiograma. El periodo entre S1 y S2 representa la sístole ventricular.

## Aprenda más habilidades de auscultación.

La aplicación 3M™ Littmann® Learning Institute cuenta con multitud de recursos de formación que le ayudarán a desarrollar su habilidad de escucha mediante un fonendoscopio. La versión básica de la aplicación se puede descargar de forma gratuita desde iTunes Store® o Google Play™.

**3M**  
**Littmann®**  
Stethoscopes

